Digitised by the Harvard University, Download from The BHL http://www.biodiversitylibrary.org/; www.biologiezentrum.at

Zur Osteologie des Hatteria-Kopfes

von

Friedrich Siebenrock,

Assistent am k. k. naturhistorischen Hofmuseum in Wien.

(Mit 1 Tafel.)

Die vorliegende Abhandlung enthält eine genaue Darstellung des Septum interorbitale, der vorderen knorpelig-häutigen Schädelwand und des unter den Sauriern nur bei *Hatteria* vorhandenen Paroccipitale.

Ferner folgt eine ausführliche Beschreibung der einzelnen Cranialknochen hauptsächlich wegen der in denselben enthaltenen knöchernen Gehörgebilde. Diese sind durch die Anwesenheit der Fossa cochlearis des Basioccipitale, durch die Vereinigung des Orificium ampullae canalis semicircularis frontalis und des Orificium canalis semicircularis horizontalis im hinteren Ampullenraum des Paroccipitale, durch den Mangel des Foramen nervi acustici, ramus cochlearis, durch den Mangel des Foramen canalis Vidiani anterius in der Fossa hypophyseos und durch den merkwürdigen Bau der oberen Kanten des Paroccipitale und des Otosphenoideum ausgezeichnet.

Schliesslich wird die bisher in Frage gestellte Paarigkeit des Parietale auch im gereiften Alter nachgewiesen, sowie noch weitere Mittheilungen über die Bezahnung des Vomer folgen.

I.

Das Septum interorbitale und die vordere Schädelwand der *Hatteria* wurden von Günther[1] und Brühl[2] als

[1] Günther A., Contribution to the Anatomy of Hatteria; in Philos. Transact. of the royal Society of London, 1867.

[2] Brühl C. B., Zootomie aller Thierclassen, Taf. 148 u. 149 mit Erklärung.

Digitised by the Harvard University, Download from The BHL http://www.biodiversitylibrary.org/; www.biologiezentrum.at

homogene Knorpelgebilde dargestellt, ohne dieselben im Texte weiter zu erwähnen. Wenn man aber diese Theile an einem sorgfältig präparirten *Hatteria*-Kopfe genauer untersucht, so findet man, dass sowohl das Septum interorbitale, als auch die vordere Schädelwand nicht gleichmässig entwickelt sind, sondern dass in beiden Knorpelgebilde vorkommen, wie sie sich bei den meisten Sauriern mit deutlichem Septum interorbitale vorfinden.

Das Septum interorbitale der *Hatteria* hat die vordere und obere Kante bogig gekrümmt, während die untere gerade verläuft. Die hintere Kante ist eingebuchtet und bildet die vordere Grenze des Foramen opticum. Bei den meisten Sauriern ist das Septum interorbitale häutig und im selben die Knorpelplatte, welche sich aus den beiden unteren Schädelbalken entwickelt hat, eingebettet. Bei *Hatteria* ist aber das ganze Septum interorbitale mit Ausnahme eines ovalen Fensters am oberen Rande, welches von einer Membrane überkleidet ist, knorpelig. Da aber die Knorpelplatte im Septum interorbitale bei den übrigen Sauriern das Praesphenoideum vorstellt, so muss bei *Hatteria* das ganze Septum interorbitale als solches aufgefasst werden.

Viel complicirter erscheinen die Knorpelgebilde in der vorderen Schädelwand, von der Günther, l. c., p. 5, berichtet: »A crescentic space between alisphenoid and columella remains cartilaginous; and the fore part of the cranial cavity is closed by fibrocartilaginous membrane without a trace of ossification«. Es ist ganz richtig, dass bei *Hatteria* kein knöchernes Orbitosphenoideum anwesend ist, aber dafür findet sich ein knorpeliges, welches dieselbe Anordnung, wie bei allen anderen Sauriern zeigt. Baur[1] bemerkt in einer Notiz über *Sphenodon-Hatteria*, dass das Alisphenoid-Orbitosphenoid knorpelig ist und sich dicht an das Epipterygoid-Columella anlegt, ohne darauf näher einzugehen. Ebenso hebt Cope[2] die Anwesenheit eines Orbitosphenoideum bei *Hatteria* hervor. Nach seiner

[1] Baur G., Osteologische Notizen über Reptilien (Fortsetzung VI.), in: Zoologischer Anzeiger, XII. Jahrg., 1889, S. 45.

[2] Cope E., The Osteology of the Lacertilia, reprinted May 10, 1892, from Proceed. Amer. Philos. Society, vol. XXX.

Digitised by the Harvard University, Download from The BHL http://www.biodiversitylibrary.org/; www.biologiezentrum.at

Angabe wäre aber zu schliessen, dass dasselbe knöchern und nicht knorpelig ist. Denn auf S. 189 berichtet er, dass bei den Sauriern in der häutigen Schädelwand eine Ossification vorkommt, welcher er den vorläufigen Namen »Postoptic« gibt und sie nicht wie Parker Alisphenoid nennt, weil nach seiner Anschauung das Epipterygoid-Columella das wirkliche Alisphenoid ist. Zu *Hatteria* gelangend, fährt er dann fort: »In the Rynchocephalian genus Sphenodon these two elements (nämlich das Postoptic und das Epipterygoid) coëxist with an Orbitosphenoid, lying between the optic and trigeminal foramina. The two together may be homologous with the mamalian Alisphenoid.« Dieser Anschauung bin ich nicht, denn das Orbitosphenoideum ist bei *Hatteria* gerade so, wie bei den anderen Sauriern, wenn es überhaupt vorkommt, ohne jedweden Zusammenhang mit dem Epipterygoid-Columella und bleibt zeitlebens knorpelig. Es ist halbmondförmig und bildet mit der hinteren, eingebuchteten Kante des Praesphenonid, mit welchem es sich oben und unten verbindet, ein ovales Loch, das Foramen opticum, zum Austritt des Nervus opticus.

Von der hinteren Kante des Orbitosphenoid ragt im oberen Drittel ein dicker Knorpelfortsatz nach rück- und etwas nach aufwärts, welcher sich dann in zwei dünnere Schenkel spaltet. Von diesen ist der obere, kürzere nach vorne und aufwärts gerichtet; er zieht zum Postfrontale 1 hin und vereinigt sich mit dem oberen Schädelbalken. Der untere, bedeutend längere Schenkel strebt nach ab- und rückwärts, läuft fast parallel mit dem unteren Theil des knorpeligen Orbitosphenoid; er verbindet sich mit dem Processus anterior inferior des Otosphenoid und mit dem Processus alaris des Basisphenoid.

Aus dieser Darstellung ergibt sich, dass das Orbitosphenoid nicht ganz isolirt in der vorderen Schädelwand eingelagert ist, sondern im innigen Zusammenhange mit der knöchernen Sphenoidalgruppe und mit den Dachknochen des Kopfes steht.

Die vordere, bei *Hatteria* knorpelige Cranialwand befestigt sich an die Crista cranii frontalis und zieht als engerer Canal nach vorne zur Nasenhöhle, verbreitert sich aber daselbst wieder flügelartig, indem sie beiderseits am inneren Rande des Praefrontale bis zum vorderen Ende des Palatinum hinunter-

Digitised by the Harvard University, Download from The BHL http://www.biodiversitylibrary.org/; www.biologiezentrum.at

reicht und so die Augen-Nasenscheidewand bildet. Die Rinne selbst dient zur Aufnahme der Nervi olfactorii und besteht bei *Hatteria* aus derbem Knorpelgewebe, während sie bei den meisten Sauriern nur häutig bleibt.

II.

Das knöcherne Cranium besteht wie bei allen Sauriern aus der Occipital- und Sphenoidalgruppe. Letztere ist wieder aus dem Basioccipitale, dem Supraoccipitale und dazwischen aus den beiden Pleuroccipitalia zusammengesetzt. Alle vier Occipitalia umschliessen das Foramen occipitale, ein ovales Loch mit einem grösseren Höhen- als Querdurchmesser, an dessen unterem Umfange der Condylus occipitalis in ungewöhnlicher Grösse als halbmondförmiger Höcker entwickelt ist. Dieser wird in hervorragender Weise bei *Hatteria* vom Basioccipitale gebildet, während die beiden Pleuroccipitalia viel weniger betheiligt sind, in umgekehrter Weise also wie bei den Chamaeleonten, bei welchen die Partes condyloideae der Pleuroccipitalia viel grösser sind, als die Pars condyloidea des Basioccipitale. Die vier Occipitalelemente verschmelzen bei ausgewachsenen Individuen spurlos mit einander, während sie bei noch jungen Individuen gerade so, wie bei den anderen Sauriern durch Näthe getrennt bleiben. Bei letzteren findet man nun, dass das Pleuroccipitale aus zwei Knochen zusammengesetzt ist, welche durch eine Naht von einander getrennt werden. Der eine Knochen schliesst sich als Halbbogen mit seiner Pars condyloidea unten an das Basioccipitale an, bildet den seitlichen Rand des Foramen occipitale und verbindet sich oben mit dem Supraoccipitale. Von der Mitte seines äusseren Umfanges ragt ein kurzer, spitzer Fortsatz fast horizontal nach aussen. Dieser Knochen ist offenbar nach Lage und Function das Pleuroccipitale, Exoccipital Owen, Huxley. Vor diesem liegt ein Knochen, welcher sich vorne mit dem Otosphenoid, oben mit dem Supraoccipitale und unten mit Basioccipitale verbindet. Seine hintere Fläche ist convex und die vordere concav, mit welcher es die hintere Wand des knöchernen Labyrinthes bildet. Nach aussen und hinten gerichtet ragt der Processus paroticus hervor. Ich

Digitised by the Harvard University, Download from The BHL http://www.biodiversitylibrary.org/; www.biologiezentrum.at

halte diesen Knochen für das Paroccipitale, Exoccipitale Brühl, Opisthoticum Anglorum. Auch Günther beschreibt l. c. ein Paroccipitale, welches aber mit dem von mir aufgefundenen nicht ganz identisch sein kann. Nach ihm würde das Paroccipitale dem Processus paroticus aufgelagert sein, um ihn nur zu verstärken, ohne sich an der Gehörbildung zu betheiligen: »It (nämlich der Processus paroticus) is strengthened by a paroccipital, which covers nearly the entire side of the process, and is united with the occipital part by only partly distinct sutures.« Das von mir beschriebene Paroccipitale bildet die hintere Labyrinthwand und sendet den Processus paroticus nach aussen. Es ist somit ein ansehnlicher Knochen, welcher durch eine Naht vom Pleuroccipitale getrennt wird. Nur an der hinteren Fläche des Paroccipitale bleibt die Naht zwischen diesem und dem Pleuroccipitale an einer ganz kleinen Stelle unklar, so dass hier beide Knochen durch Synostose verbunden zu sein scheinen. Vielleicht sind die von mir untersuchten Exemplare nicht jung genug gewesen, um die vollständige Trennung der in Rede stehenden Knochen zu zeigen. Ich konnte jedoch an den Cranien dreier Individuen genau die Naht zwischen Paroccipitale und Pleuroccipitale wahrnehmen, welche die beiden Knochen bis auf eine kleine Stelle von einander trennt, so dass ein bloss individuelles Getrenntsein dieser beiden Knochen ausgeschlossen erscheint.

Ich halte dafür, dass Günther wohl auf der richtigen Spur des Paroccipitale gewesen ist, aber die Nähte an dem von ihm untersuchten Exemplare waren nicht mehr deutlich genug, um die bestimmten Umrisse des Paroccipitele erkennen zu können. Er führt auch in einer Anmerkung, l. c. p. 2, an: »The sutures between these bones (nämlich zwischen Supraoccipitale und Exoccipitale) are so indistinct, that they could not be represented in the drawing.« Um so merkwürdiger ist es, dass Brühl l. c. die Trennung zwischen Paroccipitale und Pleuroccipitale nicht gesehen hat, da er doch den Kopf eines jungen Individuums abbildet und beschreibt, an welchem noch alle Nähte zwischen den einzelnen Knochen der Occipital- und Sphenoidalgruppe deutlich sichtbar waren. Er nimmt energisch Stellung gegen Günther's angeführtes Paroccipitale: »Das Pleur-

Digitised by the Harvard University, Download from The BHL http://www.biodiversitylibrary.org/; www.biologiezentrum.at

occipitale..., ist, was ich einer durchaus unrichtigen Angabe des Herrn Günther (l. c. S. 596) gegenüber behaupten muss, das einzige seitliche Element des Occipitalsegmentes von *Hatteria*; ein weiteres, ein ex. oc. (mihi, par. oc. Owen-opist. Anglarum) existirt durchaus nicht. Die Angabe des Herrn Günther, es sei bei *Hatteria* ein Paroccipitale (ex. oc. mihi) Owen zu finden, beruht auf einer höchst oberflächlichen, irrthümlich an Totalpräparaten(!) gewonnenen Anschauung, die aber durch keine genauere Untersuchung (Zerlegung! die allein hier massgebende anatomische Procedur) gestützt wurde.« Wie aus meiner Darstellung hervorgeht, hat Brühl ganz mit Unrecht Günther's Angabe in Abrede gestellt; das Paroccipitale ist bei jungen Individuen vorhanden, so dass also *Hatteria* gleich den Schildkröten sechs Occipitalelemente aufweist, nämlich: 1 Basioccipitale, 1 Supraoccipitale, 2 Pleurooccipitalia und 2 Paroccipitalia. Durch diese merkwürdige Thatsache nähert sich *Hatteria* den Schildkröten und entfernt sich mehr von den Sauriern.

Es dürfte nicht ohne Interesse sein, die einzelnen Knochen des Cranium der *Hatteria* separat darzustellen und zu beschreiben, um speciell die in ihnen enthaltenen knöchernen Gehörgebilde genauer kennen zu lernen. Günther hat l. c. das Cranium oder dessen einzelne Knochen nicht abgebildet, und Brühl, der wohl das Cranium von unten und hinten dargestellt hat, nahm weniger Rücksicht auf die Gehörgebilde, als auf die Darlegung des Mangels eines von Günther angeführten Paroccipitale.

Das Basioccipitale ist ein fast viereckiger, ziemlich dicker Knochen. Seine obere Fläche ist concav, während seine untere convexe Fläche an den beiden Seitenrändern angeschwellt ist und mit dem Basisphenoid die sehr kräftig entwickelten Tubercula sphenooccipitalia bildet. Dieselben sind stets mit einer Epiphyse ausgezeichnet.

Hinter den Tubercula sphenooccipitalia liegt die sehr grosse Pars condyloidea und bildet die hintere Kante des Basioccipitale, an dessen beiden Ecken sich die Anlagerungsstellen für die Pleurooccipitalia befinden. Die vordere Kante ist fast gerade; sie dient zur Verbindung mit dem Basisphenoid,

Digitised by the Harvard University, Download from The BHL http://www.biodiversitylibrary.org/; www.biologiezentrum.at

welches mit seinen beiden hinteren Fortsätzen, die durch einen dreieckigen Ausschnitt getrennt werden, auf der unteren Fläche des Basioccipitale aufliegen und bis zu den Tubercula sphenooccipitalia reichen. Dadurch ersteht an der Unterfläche des Basioccipitale eine trianguläre, reliefartige Erhabenheit. Die beiden Seitenkanten des Basioccipitale verbinden sich hinten an der Pars condyloidea mit den Pleuroccipitalia, mitten und vorne mit dem Paroccipitale und dem Otosphenoid. Jede Seitenkante des Basioccipitale besitzt nämlich vor der Pars condyloidea einen ziemlich tiefen Einschnitt, die Incisura venae jugularis, welche mit einem gleichen Einschnitt, gebildet vom Paroccipitale und Pleuroccipitale zum Foramen jugulare ergänzt wird. Vor dieser Incisura venae jugularis ist gegen die vordere Ecke die Seitenkante in eine tiefe Grube umgestaltet, deren hinterer Rand sich mit dem Paroccipitale und deren vorderer Rand sich mit dem Basisphenoid verbindet, während ihr äusserer und innerer Rand den Ausfüllungsmembranen zwischen den drei genannten Knochen und dem Otosphenoid zum Ansatze dient. Diese Grube bildet den unteren Abschluss der knöchernen Cochlea. Ihr Vorkommen wurde von mir auch bei *Brookesia superciliaris*[1] constatirt und als Fossa cochlearis bezeichnet. Sie steht schief von aussen nach innen und an ihrem unteren Umfange liegt das Tuberculum sphenooccipitale an.

Das Pleuroccipitale, welches bei jungen Individuen durch eine Naht von dem Paroccipitale getrennt ist, stellt einen einfachen Knochenbogen dar. Sein unteres Ende ist zur Pars condyloidea angeschwellt, während das obere, schaufelförmige Ende in zwei spitze Fortsätze ausläuft; es legt sich mit denselben an die hintere Fläche des Paroccipitale und an das Supraoccipitale an. Der innere Rand des Bogens begrenzt seitlich das Hinterhauptsloch, wovon das Paroccipitale gänzlich ausgeschlossen bleibt. Der äussere Rand des Bogens, welcher viel kürzer als der innere ist, bildet die obere und hintere Begrenzung des Foramen jugulare und enthält von oben nach

[1] Siebenrock F., Das Skelet von *Brookesia superciliaris* Kuhl. Diese Sitzungsber., CII. B., Abth. I, 1893, S. 76.

Digitised by the Harvard University, Download from The BHL http://www.biodiversitylibrary.org/; www.biologiezentrum.at

unten das Foramen nervi hypoglossi, das Foramen nervi vagi und das Foramen nervi glossopharyngei. Die zwei letzten Nervenlöcher sind äusserlich häufig zu einem vereinigt, sie bleiben aber innen immer getrennt.

Fritsch[1] hat in der Darstellung des Hinterhauptes einer jungen *Hatteria* als seitliche Begrenzungsknochen des Hinterhauptsloches die Pleuroccipitalia allein abgebildet, gibt aber keine Erklärung dazu, ob bei seinem Exemplare die Pleuroccipitalia von den Paroccipitalia getrennt waren, oder ob er nur zur Vereinfachung der Abbildung die letzteren weggelassen hat. Übrigens sind von ihm die Umrisse der Pleuroccipitalia vollkommen naturgetreu wiedergegeben.

Das Supraoccipitale ist ein ungewöhnlich breiter Knochenbogen, welcher vom Hinterhauptsloch bis zum vorderen Ende des Processus anterior superior des Otosphenoid reicht. Auf der oberen, gekrümmten Fläche erhebt sich in sagittaler Richtung ein niederer Kamm, Crista occipitalis, welcher die unbewegliche Verbindung mit dem Parietale herstellt. Unten stellt das Supraoccipitale eine sagittale Rinne dar, welche am hinteren Ende durch die Innenwände des Vestibulartheiles verengt wird und an dessen unterem Rande vorne das Orificium externum des Aqueductus vestibuli liegt. Die hintere Kante ist halbkreisförmig ausgeschnitten und bildet die obere Grenze des Foramen occipitale. Die beiden hinteren, schräg abgestutzten Ecken sind höhlenartig erweitert und stellen beiderseits das Dach des Vestibularraumes dar; sie verbinden sich mit dem Pleuroccipitale und Paroccipitale. Die Seitenkanten stossen mit den Otosphenoidea zusammen, während der vordere freie Rand durch zwei Einkerbungen dreizackig erscheint. An der Innenwand des Daches des Vestibulartheiles liegt die Einmündung der Commissur des Canalis semicircularis frontalis und C. s. sagittalis und vor dieser am unteren Rande der inneren Wand das Orificium internum des Aqueductus vestibuli. Am oberen äusseren Rande des Vestibulartheiles ist das Foramen canalis semi-

[1] Dr. A. Fritsch, Fauna der Gaskohle und der Kalksteine der Permformation Böhmens; 2. Band, Prag, 1389, S. 58.

Digitised by the Harvard University, Download from The BHL http://www.biodiversitylibrary.org/; www.biologiezentrum.at

circularis frontalis sichtbar, während das Foramen canalis semicularis sagittalis gegen die Mitte der Seitenkante des Supraoccipitale hin ferne vom Vestibulartheile liegt. Sonst findet sich dieses Loch bei den Sauriern gewöhnlich am vorderen Umfange des Vestibulartheiles vor. Beide Canäle sind an der Oberfläche des Supraoccipitale nicht merklich sichtbar; der sagittale Canal hebt sich an der Innenfläche ziemlich deutlich ab.

Das Paroccipitale, welches bei jungen Individuen einen selbständigen Knochen darstellt, hat einige Ähnlichkeit mit einem Löffel. Es ist nämlich stark gewölbt und schickt nach aussen einen langen Fortsatz, den Processus paroticus ab. Das Paroccipitale bildet die hintere Wand des knöchernen Labyrinthes, verbindet sich vorne mit dem Otosphenoid, oben mit dem Supraoccipitale und unten mit dem Basioccipitale. An die hintere Wand legt sich das obere Ende des Pleuroccipitale an, während dessen unteres Ende, welches als Pars condyloidea sich mit dem Basioccipitale verbindet, mit der hinteren Wand des Paroccipitale die Incisura venae jugularis bildet und durch das Basioccipitale zum Foramen jugulare ergänzt wird. Von der vorderen, äusseren Kante, welche halbkreisförmig ausgeschnitten ist und die Incisura foraminis vestibuli bildet, entspringt der Processus paroticus. Dieser ist lang, stark comprimirt, vorne rinnenförmig zur Anlagerung der Gehör-Columella vertieft und horizontal etwas nach hinten gerichtet. Die vordere, ausgehöhlte Fläche des Paroccipitale bildet den hinteren Theil des Vestibulum. Es zerfällt in den äusseren Theil, welcher sich halbmondförmig von oben nach unten erstreckt, dann in den inneren, kleineren, aber sehr tiefen Theil, den hinteren Ampullenraum, welcher eine ovale Grube bildet und am Grunde zwei Löcher enthält, mehr hinten und oben das Orificium ampullae canalis semicircularis frontalis, mehr vorne und unten das Orificium canalis semicircularis horizontalis. Das Vestibulum besitzt also bei *Hatteria* ein Loch weniger, als bei den meisten Sauriern, bei denen die eben angeführten zwei Orificia, durch eine Scheidewand getrennt, in das Vestibulum münden, während sie bei *Hatteria* zu einem grossen, ovalen Loch verschmelzen. Am oberen Rande der Vestibularhöhle, an dem sich hinten das

Digitised by the Harvard University, Download from The BHL http://www.biodiversitylibrary.org/; www.biologiezentrum.at

Supraoccipitale und vorne das Otosphenoid anschliesst, findet man hinten das Foramen canalis semicircularis frontalis und vorne das Foramen canalis semicircularis horizontalis.

Diese beiden Foramina sind durch eine Spalte, Fissura (Fig. 5*x*), miteinander verbunden, welche den oberen Rand in eine obere und untere Hälfte der Länge nach theilt. Die Spalte ist an dieser Stelle durch das Aneinanderlegen der äusseren und inneren Lamelle der Vestibularwand entstanden. Ausserdem wird die lange, quere Spalte vor dem Foramen canalis semicircularis frontalis noch durch eine kurze, auf ihr senkrecht stehenden Spalte mit der ovalen Grube, der Einmündung des Orificium ampullae canalis semicircularis f ontalis und des O. canalis semicircularis horizontalis verbunden. Bei keinem anderen lebenden Saurier ist diese merkwürdige Erscheinung wahrzunehmen. Die untere Kante des Paroccipitale ist äusserlich flügelartig verlängert und scheint wenigstens mit ihrem unteren Theile die hintere Wand der Cochlea zu bilden, welche unten von der sehr entwickelten Fossa cochlearis des Basioccipitale begrenzt wird, während sie aussen von der Knorpelplatte, welche sich zwischen Paroccipitale, Otosphenoid und Basioccipitale ausspannt, umschlossen ist.

Das Basisphenoid besteht aus dem Körper, welcher eine trapezförmige Knochenplatte darstellt und aus den beiden Flügelfortsätzen. Die obere concave Fläche wird durch eine sagittale Furche median in zwei Hälften getheilt. Dieselbe bemerkte schon Baur und sprach l. c. die Vermuthung aus, dass das Basisphenoid aus zwei lateralen Hälften entsteht. Beiderseits von dieser Furche liegen im vorderen Drittel zwei Foramina, die Einmündungen zweier kurzer Canäle für Zweige der Carotis interna. Die hintere, gerade verlaufende Kante des Basisphenoid verbindet sich mit der vorderen Kante des Basioccipitale. Unter ihr ragen zwei dreieckige Fortsätze nach rückwärts, welche sich an die untere Fläche des Basioccipitale anheften und mit ihren Enden die Tubercula sphenooccipitalia bilden helfen. Die vordere Kante, welche als Dorsum ephippii die Fossa hypophyseos überragt, ist tief eingeschnitten, so dass ihre beiden Ecken zu den Pro-

Digitised by the Harvard University, Download from The BHL http://www.biodiversitylibrary.org/; www.biologiezentrum.at

cessus alares umgestaltet werden. Die beiden Seitenkanten convergiren nach vorne und dienen zur Verbindung mit den Otosphenoidea.

Vom vorderen Theil der unteren Fläche des Basisphenoid entspringen die Processus pterygoidei. Sie sind mässig lang, etwas nach vorne geneigt, mit den Enden divergirend, an denen äusserlich die Gelenksflächen zur Verbindung mit den Pterygoidea liegen.

Zwischen den Processus pterygoidei entspringen die ziemlich langen cylindrischen Fortsätze für die unteren Schädelbalken; sie werden von einer Furche getrennt, welche hinten als Grube endigt. In dieser liegt beiderseits das Foramen caroticum internum. Die cylindrischen Fortsätze bilden den Boden der Fossa hypophyseos, in der am Dache beiderseits, also an der Basis der Processus alares das Foramen für einen Zweig der Carotis interna sich befindet, welche an der oberen Fläche des Basisphenoid durch das früher erwähnte Loch in die Schädelhöhle mündet. An der unteren Fläche des Basisphenoid entspringt zwischen den Processus pterygoidei das Parasphenoid; dieses erstreckt sich unter den cylindrischen Fortsätzen als schmaler, dolchartiger Knochen nach vorne. Sein freier Theil ist etwas länger als der Körper des Basisphenoid. Fritsch l. c. und Baur l. c. haben die Vermuthung ausgesprochen, dass das Parasphenoid, den ganzen unteren Theil des Basisphenoid sammt den nach rückwärts ragenden Fortsätzen bildend, sich bei sehr jungen Individuen als selbständiger Knochen vom Basisphenoid ablösen lässt. Ich stimme dieser Anschauung vollkommen bei, denn man kann beinahe die ganzen Umrisse des Parasphenoid an der Untenseite des Basisphenoid verfolgen; nur ist es nach meinem Dafürhalten unrichtig, wenn Fritsch glaubt, dass auch die Fortsätze zum Ansatze an das Flügelbein zum Parasphenoid gehören. Parker[1] hat nachgewiesen, dass das Basisphenoid durch die Vereinigung dreier Verknöcherungen gebildet wird, deren laterale die Processus pterygoidi sind. Übrigens wird die Para-

[1] Parker W. K. und Bettany G. J., »Die Morphologie des Schädels«, deutsche Übersetzung von B. Vetter. 1879.

Digitised by the Harvard University, Download from The BHL http://www.biodiversitylibrary.org/; www.biologiezentrum.at

sphenoidalplatte von der Basis des Processus pterygoideus durch eine Spalte getrennt, so dass thatsächlich zwischen den genannten Knochentheilen keine Verbindung besteht. In dieser Spalte liegt das hintere Foramen caroticum internum.

Bei den Sauriern befinden sich in der Fossa hypoptyseos drei Paar Löcher: vorne beiderseits von den cylindrischen Fortsätzen das Foramen canalis Vidiani anterius, hinten im Grunde der Fossa das Foramen caroticum internum und seitlich oben das Foramen für einen Zweig der Carotis interna. *Hatteria* besitzt aber, so wie die Schildkröten, nur zwei Paar Löcher in der Fossa hypophyseos, weil das Foramen canalis Vidiani anterius fehlt. Es ist dies ein weiteres Merkmal, durch welches sich *Hatteria* von den Sauriern entfernt und den Schildkröten im Baue des Kopfes nähert.

Das Otosphenoid ist ein viereckiger Knochen, dessen obere Ecken und die untere vordere Ecke in Fortsätze verlängert sind, während die untere hintere Ecke stumpf bleibt. Die obere Kante verbindet sich mit dem Supraoccipitale, ihr hinteres Ende verlängert sich in einen ziemlich langen, dreieckigen, spitzen Fortsatz, Processus posterior, welcher sich schuppenartig an die vordere Fläche des Processus paroticus anlegt und den oberen Rand des Sulcus columellae auditus bildet.

Das vordere Ende der oberen Kante ist ebenfalls zu einem Fortsatz, Processus anterior superior, verlängert, welcher bei den übrigen Sauriern sehr kurz bleibt und dient dem oberen Schädelbalken zum Ansatze.

Die untere Kante verbindet sich mit dem Basisphenoid; ihr vorderes Ende ist schaufelförmig verlängert und bildet den Processus anterior inferior, welcher mit dem Processus alaris des Basisphenoid verbunden ist. Sein vorderes Ende dient dem unteren Knorpelzweige des Orbitosphenoid zum Ansatze. Das hintere, abgestumpfte Ende der unteren Kante verbindet sich mit der Knorpelplatte, welche zwischen Otosphenoid, Basisphenoid, Paroccipitale und Basioccipitale ausgebreitet ist. Die hintere freie Kante des Otosphenoid umschliesst mit dem Paroccipitale das sehr grosse Foramen vestibili seu ovale. Am vorderen freien Rande findet sich ein ganz

Digitised by the Harvard University, Download from The BHL http://www.biodiversitylibrary.org/; www.biologiezentrum.at

kleiner Kamm als Andeutung der Ala otosphenoidea, unter welcher die Incisura otosphenoidea für den Austritt des Nervus trigeminus liegt.

Die äussere Fläche des Otosphenoid ist stark convex. An ihr sieht man als Relief vorne oben gegen die Mitte den Canalis semicircularis sagittalis und von der Basis des Processus posterior superior den Canalis semicircularis horizontalis ebendorthin ziehen. Gegen die untere Kante, hinter dem Ursprung des Processus anterior inferior, findet man eine sehr kurze Crista otosphenoidea angedeutet, hinter der das Foramen nervi facialis liegt.

Die innere Fläche bildet die vordere Vestibularhöhle und ist zu diesem Zwecke stark ausgebuchtet. Sie besteht aus dem hinteren Theil, dem eigentlichen Vestibulum und aus dem vorderen, viel kleineren, aber sehr tiefen Theil, der vorderen Ampullenhöhle. In diese mündet ganz am Grunde als querovales Loch das Orificium ampullae canalis semicircularis sagittalis, oberhalb das Orificium ampullae canalis semicircularis horizontalis und unten das ovale Foramen nervi acustici. Eine deutliche Crista cochlearis trennt das Vestibulum von dem darunterliegenden Semicanalis seu Canalis lymphaticus, welcher nicht wie bei den anderen Sauriern horizontal, sondern schräg von vorne und oben nach hinten und abwärts verläuft. Er bildet den oberen Theil der Cochlea, deren äussere und innere Wand von den beiden Knorpelplatten hergestellt werden, welche die Lücken zwischen den Occipital- und Sphenoidalknochen äusserlich und innerlich ausfüllen, wie man es in ähnlicher Weise bei den Schildkröten vorfindet. Das bei den übrigen Sauriern in die Cochlea führende Foramen nervi acustici für den Ramus cochleas fehlt bei *Hatteria* spurlos. An der oberen Kante des Otosphenoid liegen zwei Löcher, vorne das Foramen canalis semicircularis sagittalis und hinten an der Basis des Processus posterior das Foramen canalis semicircularis horizontalis. Hier werden nicht die beiden Löcher selbst durch eine Spalte verbunden, wie dies beim Paroccipitale der Fall ist, sondern jedes Loch (Fig. 10, x' und x'') steht mit der vorderen Ampullenhöhle in Verbindung, so dass

Digitised by the Harvard University, Download from The BHL http://www.biodiversitylibrary.org/; www.biologiezentrum.at

es den Anschein hat, als seien die Löcher und ihre Canäle durch stückweises Aneinanderlegen der Vestibularwände entstanden, ein Verhalten, das nur bei *Hatteria* beobachtet wird, wie schon beim Paroccipitale hervorgehoben wurde.

An der Innenseite des Otosphenoid liegt hinter der Incisura otosphenoidea und vor der vorderen Vestibularwand eine ovale Grube, welche oben das Foramen nervi acustici und unten das viel kleinere Foramen nervi facialis enthält.

Ich habe an vielen Saurier-Köpfen die Wahrnehmung gemacht, dass das Basioccipitale von den übrigen Occipitalknochen am längsten getrennt bleibt.

Bei *Hatteria* scheint das Umgekehrte der Fall zu sein, denn hier ist das Basioccipitale stets schon mit den beiden Pleuroccipitalia durch Synostose verbunden, wenn die übrigen Knochen noch deutlich durch Nähte getrennt sind.

Bei den Sphenoidalknochen verwächst zuerst bloss der Processus anterior inferior des Otosphenoid mit dem Processus alaris des Basisphenoid, während die beiden Knochen hinter der Crista otosphenoidea noch durch eine deutliche Naht getrennt bleiben.

III.

Das Parietale der *Hatteria* beschreibt Günther, l. c. p. 2, folgendermassen: »The parietal bone is very varrow, and elevated into a strong mesial crest, which, although appearing simple in an individualy of advanced age, evidently consisted of two lateral halves in youth etc.« Dem entgegen erklärt Brühl l. c.: »Das auch an jüngeren Köpfen schon unpaar erscheinende par., obgleich es embryonal wohl paarig sein mag, — etc.« Fünf von mir zerlegte *Hatteria*-Köpfe haben das Resultat ergeben, dass das Parietale nicht bloss in der Jugend, sondern zeitlebens paarig bleibt. Auch bei einem Kopfe, an dem schon alle Näthe des knöchernen Cranium vollständig verschwunden waren, ein Beweis, dass das Exemplar gewiss schon ausgewachsen war, zerfiel das Parietale nach sorgfältiger Maceration von selbst in die zwei Hälften. Diese sind bei *Hatteria* durch Synchondrose und nicht wie bei den Ascalaboten durch eine einfache Naht verbunden. Die inneren Flächen, welche sich

Digitised by the Harvard University, Download from The BHL http://www.biodiversitylibrary.org/; www.biologiezentrum.at

zum paarigen Kamm erheben, sind sehr breit, aber ganz flach und werden durch das dazwischen gelagerte Knorpelgewebe fest mit einander verbunden. Das grosse, stets ovale Foramen parietale wird bei allen neun von mir untersuchten *Hatteria*-Köpfen nur von den beiden Parietalhälften gebildet und die Frontalia tragen nicht das Geringste zu dessen Umgrenzung bei. Die Processus parietales sind wohl ziemlich lang, erreichen aber nicht mehr wie bei den meisten Sauriern den Processus paroticus des Parietale, sondern legen sich an die äussere und innere Fläche des oberen, hinteren Fortsatzes des Supratemporale. Jeder Processus parietalis ist nämlich in ein längeres, hinteres und in ein kürzeres, vorderes Plättchen getheilt, zwischen denen die untere Kante des hinteren, oberen Fortsatzes des Supratemporale eingekeilt wird.

IV.

Der Vomer. Baur[1] theilt zuerst die interessante Thatsache mit, dass er bei einer jungen *Hatteria* an beiden Vomerhälften in der Mitte je einen deutlich ausgebildeten Zahn fand. Über weitere Fälle von der Bezahnung des Vomer bei *Hatteria* berichtet dann Howes.[2] Er fand unter neun Exemplaren bei vier den Vomer bezahnt, während fünf Exemplare zahnlos waren. Von den Ersteren besassen drei einen Zahn in jeder Vomerhälfte, während bei dem vierten Exemplar ein Zahn nur in der rechten Vomerhälfte entwickelt war. Diese Zähne haben aber, wie sich Howes bei zwei Exemplaren überzeugen konnte, die Gaumenschleimhaut nicht durchbrochen, sondern deren Spitzen wurden von derselben überdeckt, so dass sie in der Mundhöhle nicht sichtbar wurden: »its apex was exposed, but it could not in any sense be said to project into the cavity of the mouth.« Und von dem zweiten Exemplar berichtet er: »In the other specimen the insignificant vestiges of the teeth, which were present lay wholly beneath the mucous membrane, which completely covered their apices.«

---

[1] Baur G., 3. Osteologische Notizen über Reptilien, I. *Rhynchocephalia* im Zoologischen Anzeiger, IX. Jahrgang, 1886, S. 685.

[2] Howes G. B., in »Proceedings of the Zoological Society of London«, 1890, Part III, p. 358.

Digitised by the Harvard University, Download from The BHL http://www.biodiversitylibrary.org/; www.biologiezentrum.at

Unter den neun von mir untersuchten *Hatteria*-Köpfen habe ich nur bei einem am Vomer Zähne gefunden, während die übrigen acht Köpfe keine Spur von Bezahnung aufweisen. Bei dem bezahnten Exemplare besitzt die rechte Vomerhälfte zwei Zähne, die linke hingegen nur einen Zahn, aber man sieht noch genau die Stelle, wo ein zweiter aufgesessen ist. Die Zähne sind ziemlich lang, conisch zugespitzt, mit Email überkleidet, die Spitzen dunkel gefärbt und einwärts gebogen. Die dunkle Färbung ihrer Spitzen lässt darauf schliessen, abgesehen von der ansehnlichen Länge der Zähne selbst, dass sie die Gaumenschleimhaut durchbrochen hatten und in die Mundhöhle hineinragten.

Es ist unbedingt sehr merkwürdig, dass die Vomerzähne verhältnissmässig wenige Exemplare besitzen. Baur hat l. c. die Vermuthung ausgesprochen, dass sie nur in der Jugend existiren und im Alter verschwinden. Howes hat aber die Vomerzähne bei einem alten Exemplare »in a senile old male« beobachtet und weiters gefunden, dass alle vier Exemplare, welche die Vomerzähne besassen, nachweisbar Männchen waren. Die letztere Wahrnehmung scheint nicht ohne Interesse zu sein und hat vielleicht mehr Wahrscheinlichkeit für sich, dass die Vomerzähne nur die männlichen Thiere besitzen, als Baur's Vermuthung, dass sie nur in der Jugend vorhanden sind. An zwei von mir untersuchten Exemplaren fand ich keine Spur von Zähnen am Vomer, obwohl sie, nach ihrer Grösse und dem Getrenntsein sämmtlicher Cranialknochen zu schliessen, noch ziemlich jung waren, während ein anderes, ausgewachsenes Exemplar die Vomerzähne in der oben angeführten Weise besass. Leider konnte ich dieses Exemplar nicht auf das Geschlecht prüfen, weil die Eingeweide fehlten.

Digitised by the Harvard University, Download from The BHL http://www.biodiversitylibrary.org/; www.biologiezentrum.at

Erklärung der Abbildungen.

Fig. 1. Vomer von unten.
» 2. Septum interorbitale und vordere Schädelwand.
» 3. Knöchernes Cranium von hinten mit Weglassung des rechten Paroccipitale.
» 4. Supraoccipitale von unten.
» 5. Rechtes Paroccipitale von vorne und innen.
» 6. Basisphenoideum von vorne.
» 7. » » oben.
» 8. » » unten.
» 9. Basioccipitale von oben.
» 10. Otosphenoideum von innen.
» 11. Parietalia von oben.

Erklärung der Buchstaben.

a. o. Ala otosphenoidea.
a. v. Aquaeductus vestibuli.
b. o. Basioccipitale.
b. s. Basisphenoideum.
c. Columella.
cms. Commissur.
c. o. Canalis olfactorius.
c. oc. Condylus occipitalis.
c. s. o. Crista supraoccipitalis.
d. d. Dentes dextri.
d. e. Dorsum ephippii.
d. s. Dens sinister.
f. Frontale.
f. c. Fossa cochlearis.

Digitised by the Harvard University, Download from The BHL http://www.biodiversitylibrary.org/; www.biologiezentrum.at

f. ca. Foramen caroticum internum.
f. ca'. Foramen für einen Zweig der Carotis interna.
fe. Fenestra.
f. hy. Fossa hypophyseos.
f. j. Foramen jugulare internum.
f. l. » lacrymale.
f. oc. Foramen occipitale.
fo. f. » canalis semicircularis frontalis.
fo. h. » » » horizontalis.
fo. s. » » » sagittalis.
f. p. » parietale.
h. a. Hinterer Ampullenraum.
i. j. Incisura venae jugularis.
i. ot. » otosphenoidea.
i. v. » foraminis vestibuli.
j. Jugale.
m. Maxillare.
n. Nasale.
o. a. s. Orificium ampullae canalis semicircularis sagittalis.
o. c. h. » canalis semicircularis horizontalis.
or. s. Orbitosphenoideum.
o. s. Otosphenoideum.
p. Parietale.
p. a. i. Processus anterior inferior.
p. al. » alaris.
pa. o. Paroccipitale.
pa. s. Parasphenoideum.
p. a. s. Processus anterior superior.
p. c. Pars condyloidea.
p. f. 1 Postfrontale 1.
p. f. 2 » 2.
p. m. Praemaxillare.
p. o. Pleuroccipitale.
p. p. Processus paroticus.
p. p. s. » posterior superior.
p. pt. » pterygoideus.
pr. f. Praefrontale.
pr. p. Processus parietalis.
pr. s. Praesphenoideum.
r. a. Ramus ascendens.
r. d. » descendens.
s. c. a. Sulcus columellae auditus.
s. l. Semicanalis lymphaticus.
s. o. Supraoccipitale.
u. c. Untere cylindrische Fortsätze.

Digitised by the Harvard University, Download from The BHL http://www.biodiversitylibrary.org/; www.biologiezentrum.at

v. Vestibulum.
v. a. Vordere Ampullenhöhle.
x Spalte zwischen fo. f. und fo. h.
x' » » fo. s. und v. a.
x'' » » fo. h. und v. a.
II. Foramen opticum.
VII. » nervi facialis.
VIII. » » acustici.

Alle Figuren sind Originalzeichnungen.

Digitised by the Harvard University, Download from The BHL http://www.biodiversitylibrary.org/; www.biologiezentrum.at

F. Siebenrock: Osteologie des Hatteria-Kopfes.

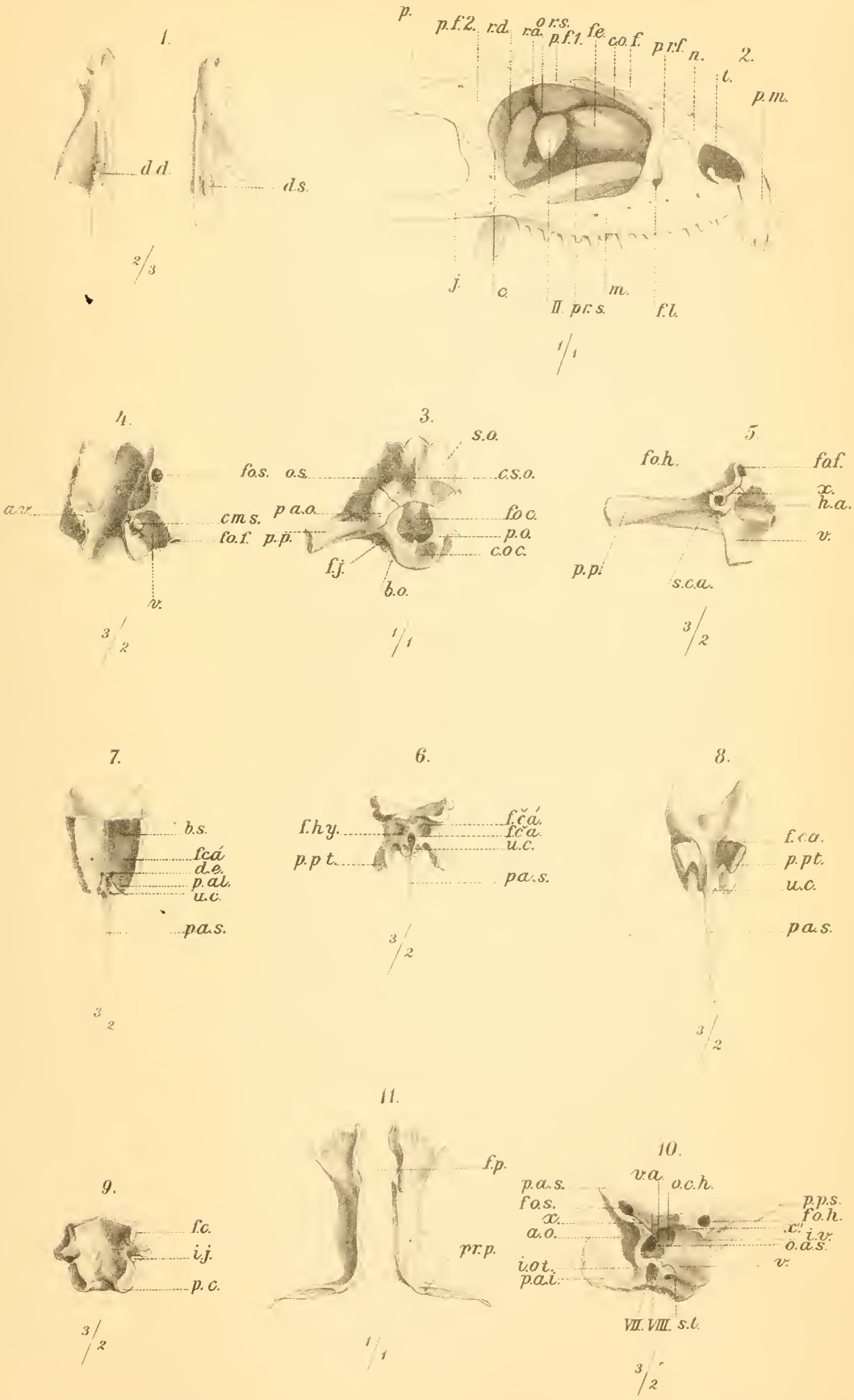

Gez. u. lith. v. E. Konopicky.

Lith. Anst. v. Th. Bannwarth, Wien.